Anus praeternaturalis definitivus

nach Friedrich.

Inaugural-Dissertation
der medizinischen Fakultät der Universität Marburg
zur Erlangung der Doktorwürde
in der Medizin, Chirurgie und Geburtshilfe

vorgelegt von

Waldemar Bäumer,
approb. Arzt aus Geisweid.

MARBURG 1913.

Anus praeternaturalis definitivus

nach Friedrich.

Inaugural-Dissertation
der medizinischen Fakultät der Universität Marburg
zur Erlangung der Doktorwürde
in der Medizin, Chirurgie und Geburtshilfe

vorgelegt von

Waldemar Bäumer,
approb. Arzt aus Geisweid.

MARBURG 1913.

Angenommen von der medizinischen Fakultät Marburg am 30. September 1911. Referent: Geh. Med. Rat Prof. Friedrich. Gedruckt mit Genehmigung der Fakultät.

Marburg, den 17. Juli 1913.

Prof. Bonhoff, Dekan.

Meinen lieben Eltern

in Dankbarkeit.

Digitized by the Internet Archive
in 2026

https://archive.org/details/IA41556030_0046

In vorliegender Arbeit soll die von Friedrich angegebene und seit einer Reihe von Jahren geübte Methode von Anus praeternaturalis definitivus bei inoperablem Rectumkarzinom an der Hand einiger in Marburg operierter Fälle, ihrer Krankengeschichten, an Photogrammen gezeigt und damit die Arbeit von Herrn Dr. Carl (Brun's Beiträge 1913) ergänzt werden. Der Entwurf zur vorliegenden Dissertation kam schon unter Herrn Geheimrat Friedrich's Leitung vor 2 Jahren zustande. Durch ungünstige äussere Verhältnisse, war ich an Fortführung und Vervollständigung der Arbeit verhindert, so dass ich heute nur noch eine statistische Ergänzung der inzwischen erschienenen Carl'schen Arbeit bringen kann.

Die Friedrich'sche Methode strebt nach dem Ziel, den armen Kranken für die ihnen noch verbleibende Lebenszeit die Unannehmlichkeit des Anus praeternaturalis nach Möglichkeit zu erleichtern; d. h. einen künstlichen After zu schaffen, der die den Patienten schwer belästigenden und deprimierenden Folgen eines nach der gewöhnlichen Art angelegten Anus nicht auftreten lässt: nämlich Prolaps des zuführenden Darmrohres, vorzeitige Retraktion des abführenden Rohres, dauernde unwillkürliche Kotentleerung, welch letztere gerade dem Patienten sowohl wie seiner Umgebung das Leben nicht selten zur Last macht.

Nach der Angabe von Friedrich vollzieht sich die Operation in 5 Phasen:

1. In der linken Bauchseite wird ein bogenförmiger Schnitt durch Haut und Unterhautzellgewebe geführt, dessen Bogenspannung ungefähr 12 cm lang ist und parallel dem Poupart'schen Bande in einer Entfernung von zwei Finger-

breiten von letzterem verläuft. Die Convexität des Bogens ist nach der rechten Schulter zu gerichtet. Zurückpräparieren dieses Lappens von der Fascie des Obliquus externus. (Fig. 1.)

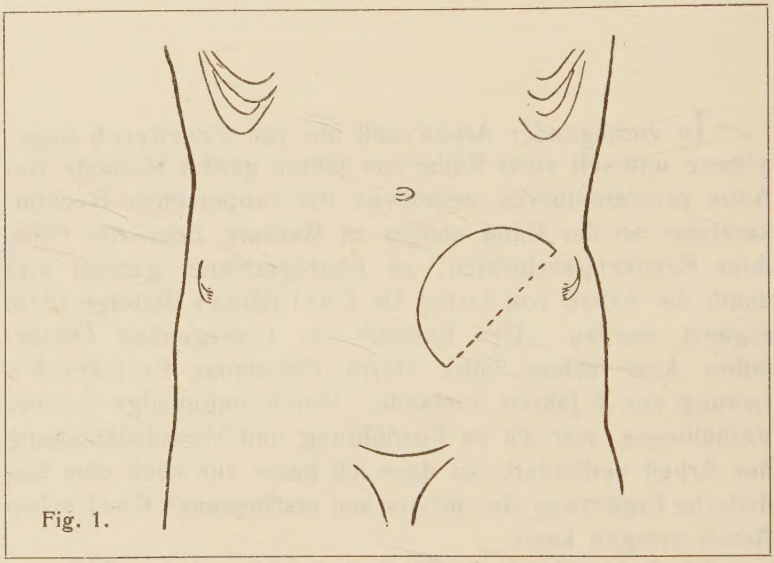

Fig. 1.

2. Durchtrennung der Bauchwand in einer Ausdehnung von 9—10 cm, parallel der Lappenbasis, 2 cm median von dieser. Vorziehen der Flexur; Aufsuchen einer Stelle ihres Mesocolons, die möglichst gefässfrei ist, und Bildung eines breiten Schlitzes in demselben.

3. Vernähung der Bauchwand zwischen dem zu- und abführenden Darmrohrschenkel mit 5—6 Seidennähten in ganzer Dicke der Bauchwand, nach vorheriger Einnähung des zuführenden Rohres, mit Fascie-, Serosa- und Darmwand-fassenden Nähten.

4. Die vorgezogene Flexurschlinge wird lose auf die durch ihren Mesocolonschlitz gehende Bauchwandbrücke gelagert, überschüssiger Darm in der Richtung des abführenden Rohres reponiert. Nunmehr erfolgt auch Serosa-Fascienumsäumung des letzteren. (Fig. 2.)

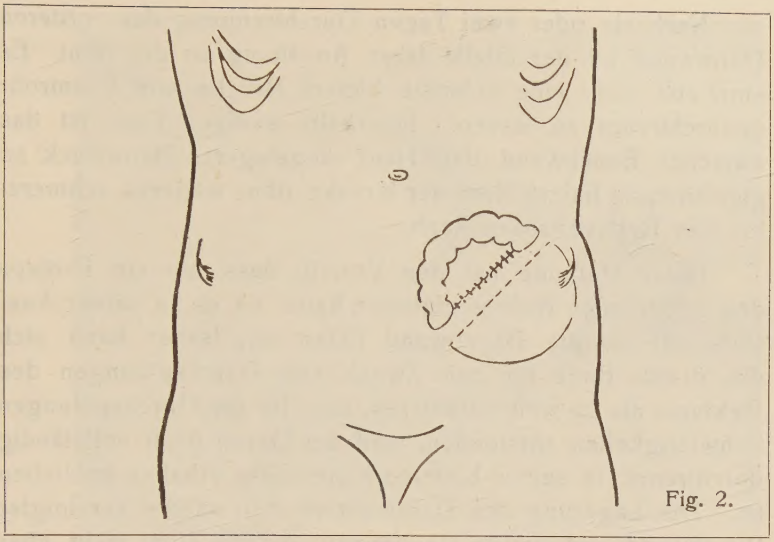

Fig. 2.

5. Zurückschlagen des Hautfettlappens, Einnähung der vorderen Darmwand in den Lappen dort, wo der abführende Schenkel in die Bauchhöhle zurücktritt und vollständige Naht des Hautfettlappens. (Fig. 3.)

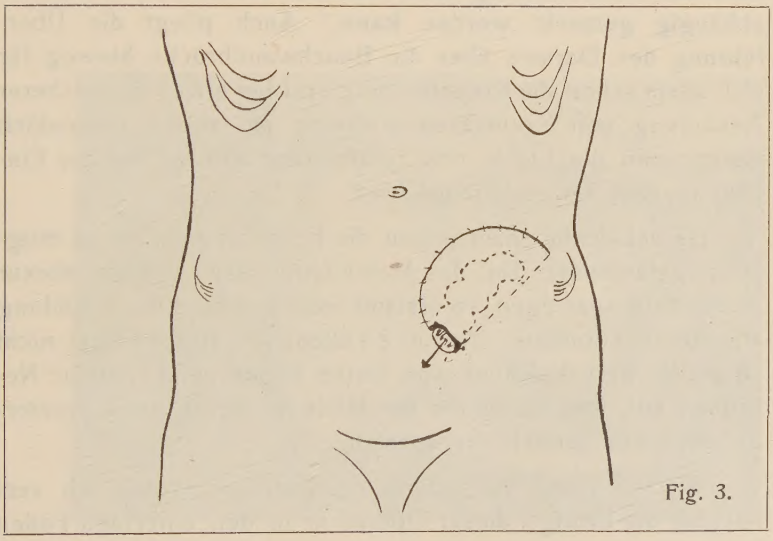

Fig. 3.

Nach ein oder zwei Tagen Durchtrennung der vorderen Darmwand an der Stelle ihrer Annähung an die Haut. Es empfiehlt sich, eine schmale hintere Brücke von Darmrohr undurchtrennt zu lassen. Innerhalb weniger Tage ist das zwischen Bauchwand und Haut eingelagerte Darmstück so gleichmässig fixiert, dass der Kranke ohne weiteres schmerzlos das Bett verlassen kann.

Diese Methode hat den Vorteil, dass nie ein Prolaps des zuführenden Rohres eintreten kann, da es an seiner Austrittsstelle an die Bauchwand fixiert ist; ferner kann sich das distale Ende für den Zweck von Durchspülungen des Rektums nie so weit retrahieren, dass für die Durchspülungen Schwierigkeiten entstünden, weil der Darm, nicht vollständig durchtrennt, in seiner hinteren Kontinuität erhalten geblieben ist. Die Lagerung des Darmes zwischen wieder vereinigter Bauchwand und einem Hautlappen, dessen Naht nicht über den Darm zu liegen kommt, gewährt die Möglichkeit, den Darm mit bruchbandähnlicher, ganz flacher Pelotte oder mit einer, in einer Leibbinde eingefügten Pelotte, so abzuschnüren, dass die Kotentleerung mehr von der Willkür des Patienten abhängig gemacht werden kann. Auch pflegt die Überführung des Darmes über die Bauchwandbrücke hinweg für sich allein schon die Kotentleerung erst bei etwas reichlicherer Anhäufung von Kotmassen eintreten zu lassen, namentlich dann, wenn die Lichte des zuführenden Rohres bei der Einnähung eher etwas verengt wird.

Berücksichtigt man genau die Forderung, in einem möglichst gefässfreien Teil des Mesocolons bzw. der Mesoflexur den Schnitt anzulegen, so verläuft jede derartige Anus-Bildung absolut reaktionslos. Nur in 2 Fällen, wo dieser Punkt nicht sorgfältig berücksichtigt war, traten kleine umschriebene Nekrosen auf, welche jedoch die Bildung dieses Anus praeternaturalis nur zeitlich verzögerten.

An der Hand von Krankengeschichten werde ich versuchen, die Erfolge dieser Operation in den einzelnen Fällen

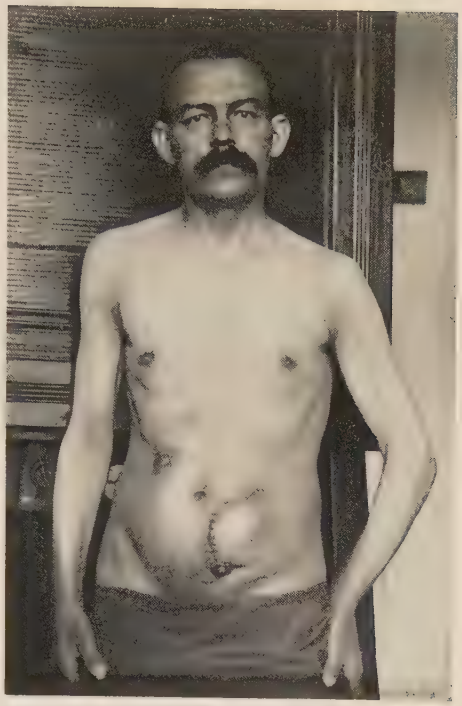

darzutun und durch einige mir von Herrn Geh. Rat Friedrich in liebenswürdiger Weise zur Verfügung gestellte Photographien zu zeigen, wie ein nach dieser Methode angelegter Anus praeternaturalis nach vollzogener Heilung aussieht.

Bei Durchsicht der mir zugänglichen Literatur über die Anlage eines Anus praeternaturalis finde ich die verschiedensten Methoden angegeben und warm empfohlen, was mir ein schlagender Beweis dafür zu sein scheint, für wie unzulänglich die einfache, meist geübte, klassische Methode nach Littré von vielen Chirurgen gehalten wird. In Frankreich, Deutschland und besonders neuerdings in Amerika hat man immer wieder neue Operationsmethoden mit subtilster Technik ausgedacht, welche Prolaps und Retraktion verhüten und die natürliche Sphinkterwirkung des natürlichen Anus durch Heranziehen von willkürlichen Muskeln des Patienten oder durch irgendwelche künstlichen Verschlussmethoden zu ersetzen versucht haben.

Der Friedrich'schen Methode in einzelnen Punkten ähnlich ist diejenige von Jeannel in Toulouse, in den „Archives Provinciales de Chirurgie III, 1894" veröffentlicht. Nach dem Vorgehen von Audry, welcher nur an der Leiche operierte, legte Jeannel in mehreren Fällen, nach seiner Angabe mit gutem Erfolge, den Anus praeternaturalis in folgender Weise an (es sei mir gestattet, die Beschreibung der Operation in deutscher Übersetzung wiederzugeben):

1. Phase: Hautschnitt in gebrochener Linie in folgender Form , parallel der Inquinalfalte und 2 cm oberhalb der beiden äusseren Drittel derselben. Der Schnitt hat eine mittlere Länge von 8—9 cm, je nach der Dicke der Bauchwand. Er umschreibt einen Lappen mit 4 cm langer Basis, die auf der unteren Lippe der Wunde aufsitzt. Dieser Schnitt geht durch Haut und Unterhautzellgewebe; dann durchschneidet man, sorgfältig „den Konturen der Hautwunde folgend", die Aponeurose des Obliquus externus. Man bekommt so einen Lappen, welcher die Haut, das Unterhautzellgewebe *und die*

Aponeurose[1]) des Obliquus externus enthält. Diesen trennt man los und schlägt ihn bis zur Basis zurück.

2. Phase: Man durchschneidet Lage auf Lage den Obliquus internus, den Transversus, die Fascie, das Peritoneum, indem man der Hauptachse des ursprünglichen Schnittes folgt, d. h. am Rande des zurückgeschlagenen Lappens vorbei.

3. Phase: Das Colon descendens wird nach aussen gezogen. In der Mitte seines Mesenteriums macht man unter Vermeidung der Gefässe ein längliches Knopfloch von 2—3 cm Länge.

4. Phase: Durch das so entstandene Loch hindurch vereinigt man zunächst mit 3 Nähten Peritoneum und Fascia transversa; alsdann durch eine neue Nahtetage die getrennten Muskeln. Dies vollzieht sich unterhalb der Darmschlinge und verleiht ihr den ersten Halt.

5. Phase: Man schlägt dann den Haut-Aponeuroselappen zurück; *man steckt ihn durch das Knopfloch im Mesenterium hindurch* und näht den ganzen Lappen in seiner ursprünglichen Lage fest, indem man 2 Nahtetagen legt: eine für die Aponeurose des Obliquus, und eine für die Haut.

Auf diese Weise hat man die Darmschlinge rittlings auf eine Brücke gesetzt, welche *von der ganzen Dicke der Bauchwand* gebildet wird. Der *ganze Darm liegt aber frei, unbedeckt, nicht* einem Pelottenschluss aussetzbar, *auf* der Haut-, Fascien-, Muskel-Peritoneumbrücke.

Die Ähnlichkeit der beiden Methoden ist daher doch nur eine entfernte; Jeannel vermeidet nur zwei von den drei Unzulänglichkeiten eines künstlichen Afters, den Prolaps und die Retraktion; *der fäkalen Inkontinenz,* dem wichtigsten Faktor, *wird* in *keiner* Weise Rechnung getragen, da ein ausreichender Pelottendruck nach Durchtrennung der Darmwand nicht ausgeübt werden kann.

---

1) Dies ist allerdings eine für die Heilvorgänge nicht unwesentliche Abweichung von der Friedrich'schen Methode.

Gerade diese Forderung der Zurückhaltbarkeit der Kotentleerung wurde für Witzel der Ausgangspunkt seiner Methoden (Zentralblatt für Chirurgie 1894).

„Von einem 12—15 cm langen, parallel der Mittellinie und im gleichen Abstand von dieser und dem linken freien Rektusrande gelegten Schnitt aus wurde der Muskel in seinem unteren Teile freigelegt und stumpf der Länge nach in eine rechte und linke Hälfte getrennt. Nach Eröffnung der Bauchhöhle in gleicher Ausdehnung wurde die Flexur angezogen, das Mesoromanum unter fortlaufender Ligatur soweit vom Darm gelöst, dass der, durch Verfolgung nach dem Rektum hin leicht erkenntliche abführende Schenkel bequem im unteren, der zuführende bequem im oberen Wundwinkel einzunähen war, während eine tiefe, den freien Rand des Mesoromanum mitfassende Naht die Bauchwand dazwischen unter Bildung einer breiten Brücke schloss. Die Abtragung des frei hervorliegenden Darmteiles erfolgte womöglich erst nach einigen Tagen.

Die zweite von Witzel angegebene Operation suchte noch durch Knickung des Darmrohres und Kanalbildung die Wirkung der Muskelklammer zu erhöhen. Zuerst wurden die im Bereiche des Rektus abdominis sin. in eben beschriebener Weise mit den tiefen Lagen der Bauchwand vernähten Teile der Flexur unter Bildung zweier Stücke von Zeigefingerlänge auf der Höhe quer durchtrennt, die Hälften dann von der oberen und unteren Anheftungsstelle subkutan quer nach links in den Bauchdecken gelagert und zum Schlusse die erste Längsincision in ganzer Ausdehnung vernäht, während seitlich am Abdomen die Enden in Knopflöchern der Haut mündeten. Die Knickung und Länge des schrägen Kanals bot noch weitere Aussicht auf guten Schluss; jedenfalls musste jetzt ein Druck auf die obere Austrittsstelle am Rektus, also an der Knickung des Darmes, die Wandungen mit Sicherheit zusammenbringen.

Der so operierte Fall verlief jedoch nicht ganz glatt; das Ende des seitwärts subkutan geführten oberen Stückes

wurde, infolge schlechter Ernährung gangränös; es kam zu einer umschriebenen Phlegmone, welche die Heilung verzögerte. Das funktionelle Ergebnis war ein sehr gutes.

Infolge dieses teilweisen Misserfolges wandte Witzel eine andere Methode an, bei der die Ablösung des Mesoromanum in Wegfall kam. Diese Methode schildert er ausführlich wie folgt:

Durch eine links, dicht an der Linea alba verlaufende Incision wurde die Bauchhöhle unterhalb des Nabels eröffnet, die Flexur ergriffen und mässig angezogen; unter Vermeidung einer stärkeren Kompression des Mesoromanum wurden der obere und untere Schenkel aneinander gedrängt und mit dem Peritoneum und der tiefen Fascienlage vernäht. Mit einem Elevatorium wurde dann der linke Rektus von seinem medialen Rande her in eine vordere und hintere Hälfte stumpf geteilt; auf der Spitze des in den Lagen der Bauchwandung weiter lateralwärts bis zur Haut vorgedrängten Instrumentes wurde das Knopfloch geschnitten, durch welches mittels einer Schlinge der eingenähte Teil der Flexur angezogen wurde; einige Nähte genügten zur Fixierung desselben in dem Hautloche. Erst am 6. Tage wurde der vorstehende Teil mit dem Thermokauter abgetragen.

Diese beiden letzten Witzel'schen Methoden haben denselben leitenden Gedanken zur Grundlage, wie die von Friedrich angegebene Operation; es wird von beiden Operateuren ein Kanal gebildet, in dem der Darm verläuft, um eine Druckwirkung durch Pelotte auf das Darmrohr ausüben zu können. Demgegenüber scheint die Friedrich'sche Methode aus folgenden Gründen den Vorzug zu verdienen:

1. ist die Witzel'sche Operation nur in einer beschränkten Anzahl von Fällen möglich, da bei Individuen mit inoperablem Rektumkarzinom die Cachexie meist so weit fortgeschritten ist, dass der Rektus sehr stark atrophisch geworden ist;

2. ist bei Männern das Mesoromanum oft nicht lang genug, um die letzte Operationsmethode zu gestatten;

3. berücksichtigt die Friedrich'sche Methode mehr den natürlichen Verlauf des zur Colostomie verwandten Darmstückes, während die nach Witzel zur Körpermitte herübergezogene und dann in scharfem Winkel nach links abgequickte Flexurschlinge leicht zu einer Stenosierung des Darmes führen kann.

Grund 1 und 2 führt Witzel selbst an als hindernd für seine Operation, er empfiehlt deshalb gleich als letzte Verbesserung eine Änderung des Verfahrens, welche er als Colostomia glutaealis bezeichnet: Incision am linken Beckenkamm und subkutane Durchführung des S. romanum in der oberen seitlichen Glutaealgegend.

Einen ganz ähnlichen Vorschlag hat Gleich — „Zur Technik des Anus praeternaturalis", V. Sitzung der Sektion für Chirurgie der Naturforscherversammlung 1894 — gemacht. Er führte die Laparotomie aus und holte die Colonschlinge durch eine Lücke hervor, die er durch Ausmeisselung in dem Darmbein links hinten herstellte. Die Schlinge wurde auf einen Jodoformgazestreifen gelagert und nach einigen Tagen eröffnet. Er sicherte die Kontinenz durch das Tragen einer Pelotte.

Diese letzteren Methoden haben den Nachteil, dass die künstliche Analöffnung an die Rückseite des Patienten zu liegen kommt und infolgedessen der Betreffende nicht imstande ist, seinen Anus selbst zu bedienen, und für die täglich notwendige Reinigung zu sorgen. Diese Rücksicht besonders war bestimmend für die Chirurgen, die früher häufig geübte lumbale, extraperitoneale Colostomie zu verlassen und fast ausschliesslich die inguinale zu üben; die zwei letztgenannten Methoden lassen den Vorzug, welchen die Nichteröffnung des Peritoneums bietet, ausser acht und verlegen trotzdem die Analöffnung von der Vorderseite weg auf die Rückseite, was entschieden als Nachteil dieser Methoden anzusehen ist.

Über die von amerikanischen Chirurgen geübten Verfahren finde ich in Sam. Good. Gant, „Krankheiten des Mastdarms und des Afters" folgende Angaben:

Bailey's Methode besteht darin, den Darm an der gewöhnlichen Stelle in der Leistengegend herauszubringen und an die Bauchmuskulatur anzunähen; dann wird ein zweiter Schnitt ein wenig über einen Zoll lang nach abwärts gemacht, die den obliquus externus blosslegt, zwei Zoll unterhalb des ersten. Der Streifen von Haut und subkutanem Gewebe zwischen den zwei Incisionen wird zunächst von den unterliegenden Geweben mittels des Skalpelstiels abpräpariert und die Darmschlinge durch die untere Wunde herausgezogen und darauf mittels eines durch das Mesenterium geführten Glasstabes in Position gehalten. Die obere Hautwunde wird geschlossen. Der Zweck dieses Verfahrens war, durch den Wulst Druck sowohl in der Längsachse der Eingeweidewand, als auch auf die Öffnung selbst auszuüben und so mehr Kontrolle der Defäkation zu erreichen.

Weier's Methode: Der Darm wird an der gewöhnlichen Stelle nach innen von der Crista ilium herausgebracht, das untere Ende abgeschnitten, eingestülpt, zusammengenäht und zurück in die Bauchhöhle fallen gelassen. Das obere Ende, durch Ligatur gehörig kontrahiert und desinfiziert oder zusammengenäht, wird dann durch einen für dasselbe hergestellten Kanal gezogen, der von einer Schicht der Bauchmuskulatur nach einer andern herauf nach dem äusseren Rande des Iliums sich erstreckt und bei dessen Anlegung es möglich werden kann, die hindernde Fascie zu durchschneiden, so dass der Darm durch eine Hautincision, die vorher ausserhalb des Beckens gemacht worden, herausgebracht werden kann. Der Bauchschnitt wird nun vernäht, einige Stiche befestigen den Darm an die iliacale Hautöffnung.

Bernay's Methode hat zum Zweck, eine Tasche oberhalb des künstlichen Afters zu bilden, in der sich die Fäces ansammeln und verweilen können, bis sie fest geworden, anstatt beständig direkt zur Öffnung herunterzukommen. Dies wird nach seiner Angabe erreicht, wenn man einen Damm $1^1/_4$—$1^1/_2$ Zoll oberhalb der Stelle des neuen Afters wie folgt

herstellt: mittels einer doppelten Reihe von Sero-Muskularisnähten über dem Darm kann ein Damm, der einen halben Zoll in den Darm in seiner Mitte hineinragt, angelegt werden. Der Damm muss so an den dem Mesenterium gegenüber befindlichen Anheftungen zu liegen kommen, dass er nach dem Mesenterium gerichtet ist. Bernay hat dies Verfahren in 2 Fällen ausgeführt; mit seinem Zweck, wie er angibt, in hervorragender Weise entsprechendem Erfolge.

Wyeth's Methode besteht darin, die Flexura sigmoidea aus der Wunde zu ziehen, bis das Darmende straff ist; der Darmüberschuss wird in die Bauchhöhle oberhalb der Öffnung zurückgebracht. Die Knie der Schlinge werden durch einen Glasstab oder eine quer unterhalb derselben gelegte Naht gestützt. Der Zweck von Wyeth's Operation ist, wie er schreibt, eine künstliche Lagerstätte zu bilden, welche eine grosse Menge von Fäkalmassen enthalten kann, die dann in langen Zwischenpausen entleert wird, so dass das häufige Beschmutzen des Verbandes umgangen werden kann.

In den „Annals of surgery 1910" schildert Lilienthal eine von ihm angewandte Methode, durch welche eine absolute Kontrolle der Kotpassage von seiten des Operierten garantiert werden soll. Schnitt $3^1/_2$ Zoll lang in der linken Unterbauchgegend parallel mit den Rektusfasern und beginnend in der Mitte zwischen Nabel und oberem Darmbeinstachel. Hervorziehen einer Schlinge der Flexura sigmoidea und Annähen des proximalen und distalen Endes an Bauchfell und hintere Rektusscheide, ebenfalls Annähen des Mesosigmoids von beiden Seiten an das Bauchfell. Der untere Darmschenkel wird jetzt zwischen zwei Ligaturen durchgeschnitten. Von dem oberen längeren Ende wird das Mesosigmoid abgetrennt: darauf wird das obere Darmstück mit einigen Pinzetten gefasst und mehrfach um seine Achse gedreht, so dass eben noch eine kleine Durchgangsöffnung bleibt, was durch einen eingeführten Finger festgestellt wird. Nun ist an dem proximalen Darmstück ein doppelter Sphinkter vorhanden, einmal dort, wo der Darm durch das Bauchfell und den Musculus rectus

tritt, und dann dort, wo er um seine Achse gedreht ist. Es erübrigt dann nur, den proximalen Stumpf durch wiederholtes Kanterisieren in die Höhe der Hautoberfläche zu bringen. Die Operierten fühlen die Bewegungen des Darmes vor der Defäkation.

Marco schildert in den Annals of surgery 1911 seine Methode unter dem Namen „The restoration of fecal continence after iliac colostomy".

Zunächst Laparotomie und Vorziehen der Geschwulst, darauf Resektion eines 8 Zoll langen Teiles des Mesenteriums proximal von der Geschwulst und Durchtrennen des Dickdarms oberhalb dieser vermittels Paquelin zwischen zwei Klammern. Dann einen neuen Schnitt, 2 Zoll lang, in der Höhe der Darmbeinstachel am äusseren Rande des Musculus rectus durch sämtliche Schichten bis zur Eröffnung der Bauchhöhle, Hindurchziehen des proximalen, durch die Resektion des Mesenteriums mobilisierten 8 Zoll langen Darmteils aus dieser zweiten Wunde. Darauf ein dritter Schnitt, 2 Zoll lang, nur die Haut durchtrennend, drei Finger breit oberhalb des zweiten. Herstellung eines subkutanen Tunnels vermittels einer stumpfen Zange von der oberen Öffnung zur unteren, durch den der Darm hindurch gezogen wird. Versenkung des unteren Stückes. Ein einfaches Band, das dicht oberhalb der Darmbeinstachel um den Leib gelegt wird, kann durch Anziehen den Stuhl regulieren, weil es durch Druck den in den subkutanen Tunnel liegenden Darm zu komprimieren vermag. Durch die zweifache Knickung wird ein Schleimhautverfall verhindert und eine Regulierung der Stuhlentleerung mit erzeugt. Dieser künstliche After funktionierte in drei Fällen sehr gut.

Schmieden gibt eine Reihe von Methoden an, um einen gut schliessenden After zu bilden; eine Anzahl von diesen ist oben angeführt. Eine Methode hat er selbst ausgearbeitet, die darin besteht, einen Streifen der Faszie vom Oberschenkel subkutan nach oben zu bringen und wie ein Band um den Darm zu schlingen, damit der Patient in der Lage sei, durch Anspannen der Muskulatur des Oberschenkels einen willkür-

lichen Verschluss des Darmes herbeizuführen. Diese Methode wurde in einem Falle angewandt.

Ich habe einen Teil der Methoden anderer Operateure in meine Arbeit aufgenommen, damit der Leser in der Lage sei, sich ein vergleichendes Urteil über den Wert der verschiedenen Methoden zu bilden. Die Erfolge der Friedrich'schen Methode sollen durch die beigefügten Photographien und Auszüge aus den Krankengeschichten der Operierten gezeigt werden.

Krankengeschichten.

Dickel, Georg, 68 Jahre, aufgenommen am 7. Januar 1909 mit, wie eine am 15. Januar vorgenommene Operation zur Radikalentfernung zeigte, völlig inoperablem Rektumkarzinom.

4. Februar. Anlage des Anus praeternaturalis nach Friedrich. Verlauf vollkommen glatt, Befinden gut.

22. März. Patient verlässt zum erstenmal das Bett, was sehr gut ertragen wird.

24. März. Entlassen mit folgendem Befund: in der linken Unterbauchgegend bogenförmige Narbe mit der Konvexität nach dem Nabel zu, mit der Basis in der Höhe der Spina ant. sup. Länge der Narbenbasis 11 cm, Höhe des Bogens 7 cm. Dieser Lappen wird vorgewölbt durch den darunter durchgeführten Teil des Sigmoideum. Die den Anus verschließende Pelotte verhindert vollkommen den Austritt von Kot.

Die erste Photographie gibt ein Bild dieses Falles, wie er sich bei der Entlassung zeigt.

Braun, Berthold, 67 Jahre, aufgenommen am 23. September 1909. Die Untersuchung ergab einen zirka 5 cm oberhalb des Anus liegenden, zirkulären, weit in das Darmlumen hineinragenden, derben, zerklüfteten Tumor, der das Rektum gerade noch für die Zeigefingerkuppe durchgängig lässt. Der Tumor ist gegen die Umgebung vollständig unverschieblich.

24. September. Operation nach Friedrich.

26. September. Die Darmwand ist ringsum fest mit dem Hautlappen verklebt, es wird der Darm mittels des Paquelin geöffnet. Der weitere Verlauf gestaltet sich jedoch nicht so glatt, weil der Rand des Hautlappens nekrotisierte, wodurch die Heilung sich verzögerte und der Anus infolge narbiger Kontrakturen sich sehr verengerte.

Am 11. Dezember wird der Patient auf Wunsch entlassen. Die Krebskochexie hat beträchtlich zugenommen. Es entleert sich nur wenig Stuhl aus dem Anus praeternaturalis, mehr aus dem natürlichen.

Althainz, Sibilla, 66 Jahre alt, aufgenommen am 18. Juni 1910. Befund bei der Aufnahme: an Stelle des Anus sieht man eine blumenkohlartige, unregelmässig geformte, stark belegte Hautwulstbildung, die sich vordrängt. Der eingeführte Finger passiert ein infiltriertes, gänzlich zerfressenes Wuudgebiet, dessen oberer Rand sich mit dem Finger nicht erreichen lässt. Nach oben verengert sich das Darmlumen ganz beträchtlich.

21. Juni. Operation nach Friedrich.

26. Juli. Öffnung des Anus praeternaturalis. In diesem Falle wurde der glatte Verlauf dadurch gestört, das eine $1^1/_2$ cm lange Strecke des an das Hautloch angenähten Darmes nekrotisch wurde.

In einer 2. Sitzung am 29. August wurde deswegen die überschüssige Haut exzidiert und das Darmende mit Knopfnähten wieder eingenäht. Seitdem vollständig glatte Heilung, sodass die Patientin entlassen werden konnte.

Brühmann, Marie, 56 Jahre, aufgenommen am 7. August 1910 mit Rektumkarzinom-Recidiv.

31. August Operation nach Friedrich. In diesem Falle wurde ein ungefähr 3 cm langes Stück Darm am distalen Ende des zu führenden Darmes nekrotisch, wodurch sich die Heilung bis zum 8. Oktober verzögerte. Trotzdem war das Endresultat ein sehr gut funktionierender Anus, bei dem die Kotentleerung

durch eine Pelotte willkürlich geregelt wurde. Die Patientin hatte sich sehr erholt, trotzdem das Karzinom stark weiter wucherte.

Finkbeiner, Hermann, 56 Jahre, wurde am 29. Juni 1908 wegen Rektumkarzinom operiert und damals ein Anus sacralis angelegt.

Am 5. April 1911 kam Patient wegen Revidizs am Anus sacralis aufs neue in Behandlung, und es wurde am 4. Mai bei ihm ein Anus praeternaturalis nach der Friedrich'schen Methode angelegt.

Am 10. Mai wurde das Darmrohr eröffnet.

Am 18. Mai wurde dann das Rezidiv operiert und der Anus sacralis geschlossen.

Der Verlauf war so glatt, dass der Patient am 26. Mai in ambulante Behandlung entlassen werden konnte. Die Photographien 3 u. 4 zeigen diesen Patienten mit und ohne Pelotte, der 3 kg an Körpergewicht zugenommen und über seine jetzige Lage äusserst glücklich ist.

Zum Schlusse ist es mir eine angenehme Pflicht, Herrn Geh. Rat Friedrich für die Überlassung der Arbeit und die liebenswürdige Unterstützung auch an dieser Stelle herzlich zu danken.

Lebenslauf.

Ich, Waldemar Baeumer aus Geisweid, Sohn des Kaufmanns Fritz Baeumer und seiner Frau, Pauline geb. Fick, wurde am 26. Oktober 1885 in Dillnhütten, Kreis Siegen, Westfalen geboren. Ich besuchte zunächst die Volksschule in Geisweid und dann das Realgymnasium in Siegen, und bestand Ostern 1906 die Reifeprüfung. Dann besuchte ich die Universität Marburg, wo ich bis Sommer 1908 blieb und die ärztliche Vorprüfung bestand. Darauf studierte ich in Breslau, München, Berlin und Marburg. In Marburg bestand ich am 8. Mai 1911 das medizinische Staatsexamen.

Als Praktikant war ich tätig an der Chirurgischen Poliklinik in Marburg vom 15. Mai bis 30. September, an der inneren Abteilung des Allgemeinen Krankenhauses Eppendorf vom 7. Oktober bis 7. Februar, am pathologischen Institut des städtischen Krankenhauses zu Wiesbaden vom 15. Februar bis 31. Mai, worauf mir die Approbation erteilt wurde. Meine akademischen Lehrer waren:

in Marburg: Gasser, Disse, Zumstein, Meyer, Schenk, Richarz, Korschelt, Zinke, Kutscher, Friedrich, Brauer, Stöckel, Zangemeister, Tuczeck, Bach, Benecke, Schmidt, Bonhoff, Gürber, Müller, Hübner;

in Breslau: Strümpell, Küttner, Ponfick, Müller;

in München: Bauer, Angerer, Döderlein, Amann, Fessler, Baisch;

in Berlin: Bier, Olshausen, Lesser, Jolly.

Universitäts-Buchdruckerei G. Neuenhahn in Jena.

Patient Dickel, Aufnahme am 24. 3. 09.

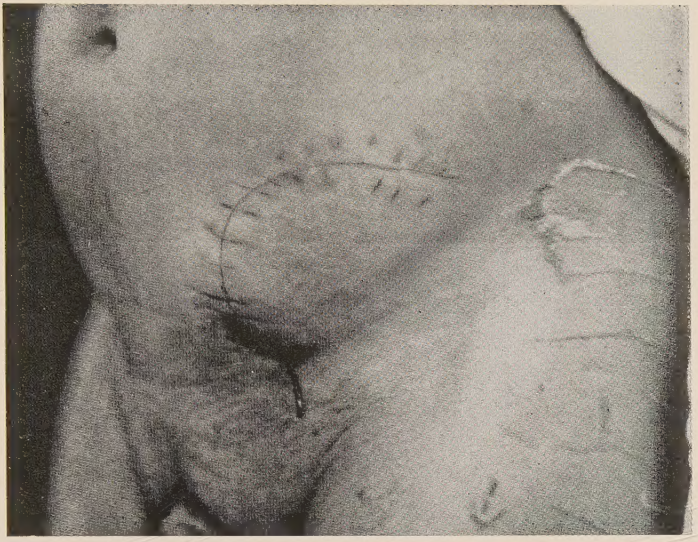

Patient Finkbeiner, ohne Pelotte.

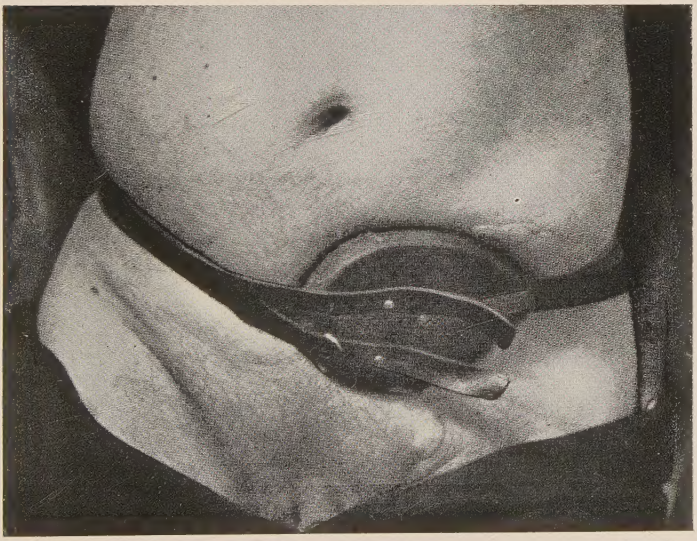

Patient Finkbeiner, mit Pelotte.